

眼球摘除真皮脂肪瓣移植术临床应用

于秀敏 王荣

(山东省立医院眼科)

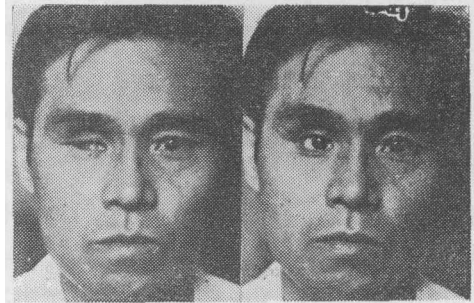
眼球摘除术后眼窝塌陷,义眼不能转动,影响病人美观。过去在手术中眼窝内放入蜡球,术后眼球可轻度转动,但时隔不久蜡球脱出,手术失败,尤其术后引起穹窿变浅,结膜囊缩窄,使义眼按装困难。北京医科大学附属三院¹应用真皮脂肪瓣移植术整形眼窝,效果满意。我院自1982年11月~1985年12月行眼球摘除加真皮脂肪瓣移植术24例,观察5个月~3年半,效果满意,现报道如下。

手术对象和方法:24例中男19,女5,年龄8~20岁6人,21~30岁12人,31~41岁3人,41~50岁3人。病种:眼球萎缩10例,角膜葡萄肿6例,眼内炎5例,眼球破裂伤2例,视网膜母细胞瘤1例。

手术方法:1.眼球摘除术:术眼常规消毒,局部麻醉,沿角膜缘切开球结膜,分离剪断4条直肌并作预置双臂缝线,剪断视神经及斜肌。2.取真皮脂肪瓣:于脐旁2cm处作 $1.5 \times 1.2 \times 2.5$ cm真皮带脂肪组织,将真皮表层皮肤刮除备用。3.真皮脂肪瓣植入眼窝:将4条直肌缝合于真皮瓣缘3,6,9,12点钟相应部位,于4个象限的真皮瓣缘各作一针褥式缝线,穿出结膜结扎,连续缝合球结膜。结膜囊浅者,不作连续缝合。结膜囊内放入碘仿纱条加压包扎。4.4~5天首次换药,继续加压7~10天拆线。5.按装义眼,10~14天出院。

典型病例 男,38岁,1975年因右眼外伤致眼球萎缩,于1985年3月15日行本

手术,术后14天按装义眼,观察5个月情况良好。见下图。



A 术前 B 术后

讨论 1.本手术真皮脂肪瓣移植时,暴露的真皮瓣 $4 \times 7 \times 2.5$ cm呈暗红色,新生血管从四周伸入,真皮瓣呈粉红色,四周结膜上皮伸展复盖,表明成活。手术所取的真皮脂肪瓣以眼球摘除后的眼窝为准,一般 $1.5 \times 1.2 \times 2.5$ cm。术后乍看如眼球轻度萎缩,出院时装上义眼要比对侧眼饱满些,因术后3~3个月开始吸收5~10%,故取材时要适当大些。

2.术后直接放碘仿纱条加压包扎7~10天后拆线按装义眼,如局部红肿可延长时间,装上义眼后,眼球可轻度转动,使其美容及有真实感。

3.为避免术后感染和加强创口愈合,一般术后用青、链霉素肌注3天,并口服维生素1周。

关键词 眼缺损,外科学,整形;移植;真皮脂肪瓣

(收稿日期1986年6月4日)

参 考 文 献

1. 赵光喜,等. 真皮脂肪瓣移植术在眼窝整形中的应用. 中华眼科杂志 1982; 18: 352