

银杏叶提取物EGb761对慢性乙型肝炎患者肝纤维化的影响

梁斌, 张春清, 任万华, 主余华

梁斌, 张春清, 任万华, 主余华, 山东大学山东省立医院消化内科 山东省济南市 250021

梁斌, 硕士研究生, 主要从事消化系统疾病的研究。

山东省科委优秀中青年科学家基金, No. 03BS016

通讯作者: 主余华, 250021, 山东省济南市, 山东大学山东省立医院肝病中心. zyh6698@yahoo.com.cn

电话: 0531-85186450

收稿日期: 2006-11-30 接受日期: 2006-12-27

Effect of ginko biloba extract on liver fibrosis in patients with chronic hepatitis B

Bin Liang, Chun-Qing Zhang, Wan-Hua Ren, Yu-Hua Zhu

Bin Liang, Chun-Qing Zhang, Wan-Hua Ren, Yu-Hua Zhu, Department of Gastroenterology, Shandong Provincial Hospital, Shandong University, Ji'nan 250021, Shandong Province, China

Supported by the Foundation of Shandong Provincial Science and Technology Committee for the Excellent Young and Middle-aged Scientists, No. 03BS016

Correspondence to: Yu-Hua Zhu, Center of Hepatopathy, Shandong Provincial Hospital, Shandong University, Ji'nan 250021, Shandong Province, China. zyh6698@yahoo.com.cn

Received: 2006-11-30 Accepted: 2006-12-27

Abstract

AIM: To evaluate the efficacy of ginko biloba extract (EGb761) in the treatment of patients with liver fibrosis caused by chronic hepatitis B.

METHODS: Sixty patients with chronic hepatitis B were randomly divided into EGb761 treatment group ($n = 32$) and control group ($n = 28$). Liver functions, serum type III precollagen (PCIII), type IV collagen (CIV), hyaluronic acid (HA), laminin (LN), platelet activating factor (PAF), endothelin-1 (ET-1) and transforming growth factor- β_1 (TGF- β_1) levels were measured before and after treatment. Twenty-six cases in EGb group and 21 cases in control group received liver biopsy before and after treatment, and the pathological changes of liver tissues were detected by HE, Masson and Gordon-Sweet staining.

RESULTS: After treatment, the indexes of liver function showed obvious improvement in both groups, and there were no significant difference

between two groups. The value of prothrombin time (13.2 ± 2.1 s vs 15.2 ± 3.4 s, $P < 0.05$), the levels of serum alanine aminotransferase (621.8 ± 271.7 nkat/L vs 1258.6 ± 308.4 nkat/L, $P < 0.05$), total bilirubin (17.1 ± 9.5 $\mu\text{mol/L}$ vs 39.3 ± 21.2 $\mu\text{mol/L}$, $P < 0.01$), PCIII (168 ± 48 $\mu\text{g/L}$ vs 307 ± 93 $\mu\text{g/L}$, $P < 0.05$), CIV (102 ± 35 $\mu\text{g/L}$ vs 191 ± 35 $\mu\text{g/L}$, $P < 0.01$), HA (94 ± 39 $\mu\text{g/L}$ vs 178 ± 57 $\mu\text{g/L}$, $P < 0.05$), LN (101 ± 31 $\mu\text{g/L}$ vs 193 ± 21 $\mu\text{g/L}$, $P < 0.05$), PAF (7.62 ± 6.54 $\mu\text{g/L}$ vs 13.23 ± 9.79 $\mu\text{g/L}$, $P < 0.05$), ET-1 (47.61 ± 15.34 $\mu\text{g/L}$ vs 68.13 ± 21.71 $\mu\text{g/L}$, $P < 0.01$) and TGF- β_1 (17.61 ± 5.06 $\mu\text{g/L}$ vs 58.43 ± 11.04 $\mu\text{g/L}$, $P < 0.05$) were significantly decreased after treatment than those before treatment, while the level of albumin was markedly increased (38.2 ± 5.9 g/L vs 34.9 ± 4.4 g/L, $P < 0.05$). There were also notable differences between EGb761 and control group after treatment in the levels of TGF- β_1 (17.61 ± 5.06 $\mu\text{g/L}$ vs 61.17 ± 11.45 $\mu\text{g/L}$, $P < 0.05$), PAF (7.62 ± 6.54 $\mu\text{g/L}$ vs 11.65 ± 8.96 $\mu\text{g/L}$, $P < 0.05$), ET-1 (47.61 ± 15.34 $\mu\text{g/L}$ vs 61.17 ± 16.45 $\mu\text{g/L}$, $P < 0.01$), PCIII (168 ± 48 $\mu\text{g/L}$ vs 298 ± 86 $\mu\text{g/L}$, $P < 0.05$), CIV (102 ± 35 $\mu\text{g/L}$ vs 178 ± 61 $\mu\text{g/L}$, $P < 0.05$), HA (94 ± 39 $\mu\text{g/L}$ vs 179 ± 82 $\mu\text{g/L}$, $P < 0.05$) and LN (101 ± 31 $\mu\text{g/L}$ vs 190 ± 39 $\mu\text{g/L}$, $P < 0.01$). Liver biopsy demonstrated that tissue injuries and fibrosis degree were evidently alleviated in EGb761 group, and there were no obvious changes in control group.

CONCLUSION: EGb761 has distinct anti-fibrosis effects in patients with chronic hepatitis B.

Key Words: Ginko biloba extract; Chronic hepatitis B; Liver fibrosis

Liang B, Zhang CQ, Ren WH, Zhu YH. Effect of ginko biloba extract on liver fibrosis in patients with chronic hepatitis B. *Shijie Huaren Xiaohua Zazhi* 2007;15(6):585-590

摘要

目的: 探讨银杏叶提取物(EGb761)对慢性乙型肝炎患者肝组织纤维化的影响。

方法: 将60例慢性乙型肝炎患者分为EGb761治疗组($n = 32$)及对照组($n = 28$), 治疗前后分

■背景资料

1960年代, 西德对银杏叶的成分进行了分析, 发现银杏叶中的类黄酮物质对动物的循环系统、脑功能改善有良好的作用, 从此开始了银杏叶药理及应用的现代研究。肝纤维化是肝硬化的重要病理特征, 抑制肝纤维化则可阻止乙型肝炎向肝硬化发展。几乎所有肝病均可发生炎症坏死, 而只要有炎症坏死, 肝纤维化即可发生, 阻断肝纤维化发生和发展, 对防治肝硬化具有重要意义。

■研究简报

中药中“活血化痰”药物已被证明对肝纤维化有较好治疗作用。应用“活血化痰”中药为主组成的方剂,被认为是目前可行的治疗方案。银杏叶提取物就是其中之一。目前多用于心脑血管和血液系统疾病,其又具有消除自由基、防护自由基损伤及改善肝脏微循环等作用。

别检测肝功能、Ⅲ型前胶原(PCⅢ)、Ⅳ型胶原(CⅣ)、透明质酸(HA)、层黏蛋白(LN)、血小板活化因子(PAF)、内皮素(ET-1)和转化生长因子- β_1 (TGF- β_1)水平。两组中分别有26例和21例患者于治疗前后进行肝活检术,肝组织行HE、胶原纤维、网织纤维染色观察组织学变化。

结果: 治疗后两组的肝功能水平较治疗前显著好转,但两组比较无差异。EGb761组治疗后ALT (621.8 ± 271.7 nkat/L vs 1258.6 ± 308.4 nkat/L, $P < 0.05$), TBIL (17.1 ± 9.5 μ mol/L vs 39.3 ± 21.2 μ mol/L, $P < 0.01$), PT (13.2 ± 2.1 s vs 15.2 ± 3.4 s, $P < 0.05$), PCⅢ (168 ± 48 μ g/L vs 307 ± 93 μ g/L, $P < 0.05$), CⅣ (102 ± 35 μ g/L vs 191 ± 35 μ g/L, $P < 0.01$), HA (94 ± 39 μ g/L vs 178 ± 57 μ g/L, $P < 0.05$), LN (101 ± 31 μ g/L vs 193 ± 21 μ g/L, $P < 0.05$), PAF (7.62 ± 6.54 μ g/L vs 13.23 ± 9.79 μ g/L, $P < 0.05$), ET-1 (47.61 ± 15.34 μ g/L vs 68.13 ± 21.71 μ g/L, $P < 0.01$)及TGF- β_1 (17.61 ± 5.06 μ g/L vs 58.43 ± 11.04 μ g/L, $P < 0.05$)水平与治疗前相比均显著下降,而ALB水平显著升高(38.2 ± 5.9 g/L vs 34.9 ± 4.4 g/L, $P < 0.05$)。与对照组相比,EGb761组治疗后血清TGF- β_1 (17.61 ± 5.06 μ g/L vs 61.17 ± 11.45 μ g/L, $P < 0.05$), PAF (7.62 ± 6.54 μ g/L vs 11.65 ± 8.96 μ g/L, $P < 0.05$), ET-1 (47.61 ± 15.34 μ g/L vs 61.17 ± 16.45 μ g/L, $P < 0.01$), PCⅢ (168 ± 48 μ g/L vs 298 ± 86 μ g/L, $P < 0.05$), CⅣ (102 ± 35 μ g/L vs 178 ± 61 μ g/L, $P < 0.05$), HA (94 ± 39 μ g/L vs 179 ± 82 μ g/L, $P < 0.05$)及LN(101 ± 31 μ g/L vs 190 ± 39 μ g/L, $P < 0.01$)指标改善更为明显。治疗组肝活检证实,治疗后肝脏细胞损伤减轻,纤维化程度减轻,而对照组治疗前后均无明显变化。

结论: 银杏叶提取物EGb761对慢性乙肝有明显的抗肝纤维化作用。

关键词: 银杏叶提取物;慢性乙型肝炎;肝纤维化

梁斌,张春涛,任万华,主余华. 银杏叶提取物EGb761对慢性乙型肝炎患者肝纤维化的影响. 世界华人消化杂志 2007;15(6):585-590

<http://www.wjgnet.com/1009-3079/15/585.asp>

0 引言

肝纤维化是肝硬化的重要病理特征,抑制肝纤维化则可阻止乙型肝炎向肝硬化发展。我们及其他研究者既往动物实验表明,银杏叶提取物(ginkgo biloba extract, EGb761)可用于治疗肝纤

表 1 两组患者的一般情况

分组	n	年龄(岁)	病程(a)	谷丙转氨酶(ALT nkat/L)
EGb组	32	44.7 \pm 10.8	3.4 \pm 1.8	1258.6 \pm 308.4
对照组	28	42.9 \pm 11.3	3.3 \pm 1.7	1388.6 \pm 190.0

维化,并能取得较好的疗效^[1-4],但相关的临床应用报道较少。我们以慢性乙型肝炎患者为研究对象,观察银杏叶提取物对肝脏纤维化的影响,并对其抗纤维化作用机制进行初步探讨。

1 材料和方法

1.1 材料 来源于我院2003-05/2006-06的慢性乙型肝炎患者74例,诊断符合2000年病毒性肝炎防治方案的标准^[5]肝炎病史半年以上,HBsAg阳性,HBV-DNA阳性,但半年内ALT水平正常或在正常值3倍以下;治疗前均行肝穿刺活检及静脉抽血备检;肝功能Child A级,无腹水或下肢水肿;超声检查无明显肝硬化征象;无消化道出血病史;无合并其他器质性疾病;年龄<65岁,其中男51例,女23例,年龄17-63(平均41)岁。随机分为银杏叶组(EGb组, $n = 40$)和对照组($n = 34$);试验前3-6 mo内未使用过或合并使用糖皮质激素、免疫调节剂、抗病毒药物及抗肝纤维化药物。对照组静脉滴注易善复930 mg,每日一次,共4 wk,银杏叶组除易善复外加用银杏叶提取物标准品(德国舒培大药厂提供,商品名金纳多)70 mg,静滴,每日一次,共4 wk。治疗过程中因14例患者未能坚持用药或拒绝第二次肝穿刺而退出试验,其中银杏叶组退出8人,对照组退出6人,治疗结束银杏叶组32例、对照组28例;其中取得第二次肝穿刺活检者,银杏叶组26例、对照组21例。两组患者的平均年龄、性别比例、平均病程及肝功能水平等差异均无显著性(表1)。

1.2 方法 两组治疗前后分别抽取空腹血10 mL备检,取其中2 mL置于含100 g/L的二胺四乙酸二钠3 μ L、抑肽酶40 μ L的试管中,混匀后立即在4℃下,3000 r/min离心10 min,取上清液贮存于-20℃冰箱中待测,另8 mL置于普通试管中,离心后留取血清置于-20℃冰箱保存。两组分别有26例和21例于治疗前后行两次肝穿刺活检;肝穿组织40 g/L甲醛固定,石蜡包埋,备光镜观察。

1.2.1 血清肝功能指标检测 完成治疗试验的银杏叶组32例、对照组28例,均留取前后两次血清,

表 2 治疗前后两组肝功能的比较(mean ± SD)

组别	n	ALT(inkat/L)	ALB(g/L)	TBIL(μmol/L)	PT(s)
EGb组					
治疗前	32	1258.6 ± 308.4	34.9 ± 4.4	39.3 ± 21.2	15.2 ± 3.4
治疗后	32	621.8 ± 271.7 ^a	38.2 ± 5.9 ^b	17.1 ± 9.5 ^b	13.2 ± 2.1 ^a
对照组					
治疗前	28	1388.6 ± 190.0	35.1 ± 4.8	38.2 ± 25.1	15.0 ± 3.5
治疗后	28	586.8 ± 310.0 ^a	38.3 ± 6.1 ^a	17.6 ± 8.1 ^a	13.1 ± 1.9 ^a

^a*P*<0.05, ^b*P*<0.01 vs 治疗前。

表 3 治疗前后两组病例血清肝纤维化指标的比较 (mean ± SD, μg/L)

组别	n	PC III	CIV	HA	LN
EGb组					
治疗前	32	307 ± 93	191 ± 35	178 ± 57	193 ± 21
治疗后	32	168 ± 48 ^a	102 ± 35 ^b	94 ± 39 ^a	101 ± 31 ^a
对照组					
治疗前	28	313 ± 110	186 ± 67	188 ± 90	187 ± 21
治疗后	28	298 ± 86 ^a	178 ± 61 ^a	179 ± 82 ^a	190 ± 39 ^a

^a*P*<0.05, ^b*P*<0.01 vs 治疗前; ^c*P*<0.05, ^d*P*<0.01 vs 治疗组治疗后。

全自动生化检测仪检测ALT, AST, ALB指标。

1.2.2 血清肝纤维化指标检测 血清中PCIII, CIV, HA和LN水平应用放射免疫法。试剂盒购自上海海军医学研究所。

1.2.3 血清血小板活化因子(PAF)的水平检测 应用ELISA法, 美国RapidBio公司提供。

1.2.4 血清转化生长因子β₁(TGF-β₁)的水平检测 应用ELISA法, 试剂盒购自深圳晶美生物工程有限公司(美国Genzyme公司产品分装)。

1.2.5 血清内皮素(ET-1)的测定 采用放射免疫分析法测定血浆ET-1含量, 其放射免疫试剂盒由解放军总医院东亚免疫技术研究所提供。

1.2.6 肝组织光镜观察 26例银杏叶组和21例对照组治疗前后的肝穿刺组织, 石蜡包埋, 4 μm切片, 常规HE染色和胶原染色(Gordon-Sweet法和Masson三色改良法双染网状纤维和胶原纤维); 肝组织损伤程度采用Knodell计数法(HAI), 并按“HAI炎症积分”“HAI纤维化积分”分别进行统计。肝组织胶原及网织纤维图像分析经Leica DFC480及IM50 观察采集图像, Leica Qwin V3图像分析软件进行图像分析, 每张切片随机选取10个视野, 由分析系统测定每一视野中的胶原含量(面密度), 以胶原占全视野面积的百分比表示, 取其平均值。采用双盲分析。

统计学处理 计量资料的各项指标均采用均数±标准差(mean±SD), 使用SPSS11.5软件包

表 4 治疗前后两组病例血清TGF-β₁, PAF, ET-1水平的变化 (mean ± SD, μg/L)

组别	n	TGF-β ₁	PAF	ET-1
EGb组				
治疗前	32	58.43 ± 11.04	13.23 ± 9.79	68.13 ± 21.71
治疗后	32	17.61 ± 5.06 ^a	7.62 ± 6.54 ^a	47.61 ± 15.34 ^b
对照组				
治疗前	28	57.69 ± 10.23	12.44 ± 9.63	65.46 ± 20.67
治疗后	28	61.17 ± 11.45 ^a	11.65 ± 8.96 ^a	61.17 ± 16.45 ^d

^a*P*<0.05, ^b*P*<0.01 vs 治疗前; ^c*P*<0.05, ^d*P*<0.01 vs 治疗组治疗后。

表 5 两组患者治疗前后病理半定量计分及胶原相对含量的变化(mean ± SD)

组别	n	炎症计分	纤维化计分	胶原相对含量(%)
EGb组				
治疗前	26	15.7 ± 6.3	11.9 ± 6.2	21.6 ± 9.3
治疗后	26	10.7 ± 4.8 ^a	8.3 ± 4.2 ^a	14.7 ± 6.4 ^a
对照组				
治疗前	21	15.6 ± 5.9	11.7 ± 5.4	22.7 ± 9.8
治疗后	21	14.2 ± 6.6 ^a	11.5 ± 5.6 ^a	21.2 ± 9.3 ^c

^a*P*<0.05 vs 治疗前; ^b*P*<0.05 vs 治疗组治疗后。

进行*t*检验及χ²检验, *P*<0.05为有统计学意义。

2 结果

2.1 两组治疗前后肝功能的比较 治疗后两组的ALT, TBIL, PT水平均较治疗前明显下降(*P*<0.05或*P*<0.01), ALB水平均较治疗前明显升高(*P*<0.05)。两组治疗前及治疗后ALT, TBIL, PT, ALB水平比较均无明显差异(*P*>0.05, 表2)。

2.2 两组治疗前后血清肝纤维化指标水平的比较 治疗组与对照组治疗前PCIII, CIV, HA, LN水平无差异(*P*>0.05); 治疗组治疗后PCIII, CIV, HA, LN水平较治疗前显著下降(*P*<0.05或*P*<0.01), 而对照组PCIII, CIV, HA, LN水平治疗前后比较无明显差异(*P*>0.05), 治疗后治疗组PCIII, CIV, HA, LN水平明显低于对照组(*P*<0.05或*P*<0.01, 表3)。

2.3 两组治疗前后血清TGF-β₁, PAF, ET-1水平的比较 治疗组与对照组治疗前TGF-β₁, PAF, ET-1水平均无明显差异(*P*>0.05); 治疗组治疗后TGF-β₁, PAF, ET-1水平较治疗前均显著下降(*P*<0.05或0.01), 而对照组各指标治疗前后比较无明显差异(*P*>0.05), 治疗组治疗后各指标均明显低于对照组治疗后(*P*<0.05或0.01, 表4)。

2.4 光镜观察治疗前后肝脏的组织学变化 治疗组治疗后较治疗前炎症及纤维化计分均明显下降, 胶原相对含量亦明显降低, 与对照组比较有

■ 创新点

本课题组及其他研究者既往动物实验表明, 银杏叶提取物(ginkgo biloba extract, EGb761)可用于治疗肝纤维化, 并能取得较好的疗效, 但相关的临床应用报道较少。本文即以慢性乙型肝炎患者为研究对象, 观察银杏叶提取物对肝脏纤维化的影响, 并对其抗纤维化作用机制进行初步探讨。

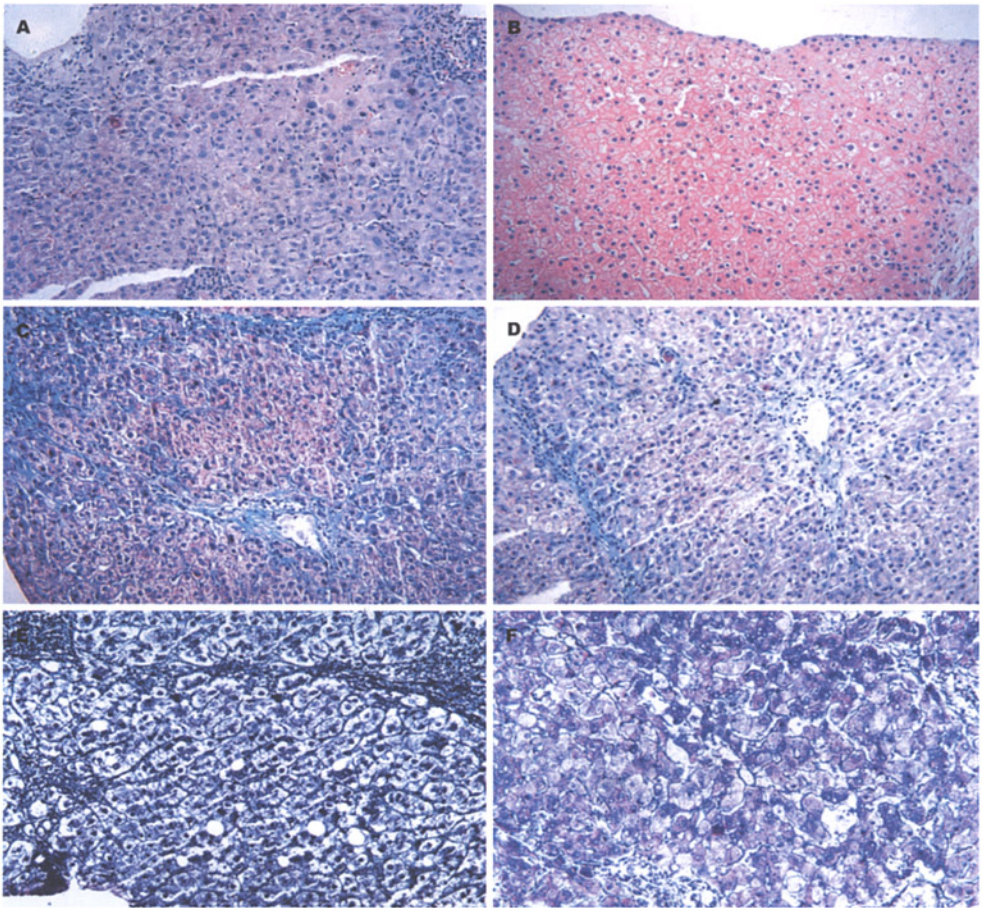


图1 光镜观察治疗前后肝脏的组织学变化。A: 治疗前(HE染色)。肝细胞显著肿胀, 呈气球样变, 可见点、片状嗜酸性小体, 间质中有炎细胞浸润, 肝窦腔内红细胞显著聚集; B: 治疗后(HE染色)。肝细胞肿胀减轻, 偶见嗜酸性小体, 肝窦腔通畅; C: 治疗前(Masson 3色染色)。胶原纤维增生显著, 纤维间隔变宽; D: 治疗后(Masson 3色染色)。胶原纤维明显减少, 纤维间隔变细; E: 治疗前(网织纤维染色)。网织纤维增生显著, 纤维间隔变宽; F: 治疗后(网织纤维染色)。网织纤维明显减少, 纤维间隔变细。

显著性差异(表5)。治疗前肝细胞显著肿胀, 呈气球样变, 可见点、片状嗜酸性小体, 间质中有炎细胞浸润, 肝窦腔内红细胞显著聚集。治疗后肝细胞损伤减轻, 偶见嗜酸性小体, 肝小叶结构基本正常, 但仍见少许炎细胞浸润(图1A-B)。治疗前胶原纤维及网状纤维增生显著, 纤维间隔变宽; 治疗后胶原纤维及网状纤维明显减少, 纤维间隔变细(图1C-F)。

3 讨论

肝纤维化(hepatic fibrosis)发生机制主要是在某些病理状态下, 早期由各种因素造成组织细胞的损伤和炎症, 随着损伤的持续和炎症的慢性化, 以及多种细胞及细胞因子、自由基之间的相互作用, 最终导致肝内细胞外基质(ECM)合成与降解失衡, 表现为大量ECM的沉积, 形成肝脏

的纤维化^[6-7]。肝纤维化时, ECM的量和质均发生显著变化。以胶原为主的ECM成份可较正常肝增加3-8倍。

目前, 国际上标准的银杏提取物EGb761主要可分为两大类: 24%黄酮类和6%萜内酯类。现代药理学研究银杏提取物的中萜内酯类主要作用为: 改善微循环和解痉、拮抗血小板活化因子、降血脂、抗动脉硬化, 其黄酮类有调节免疫、清除自由基、抗氧化的作用^[8-9]。动物实验研究发现, 银杏叶提取物可促进大鼠肝纤维化的逆转, 使肝组织中 α -SMA、TGF- β_1 、I型胶原、TIMP-1的表达降低; 肝功能改善; 肝组织纤维化程度分级好转, 胶原纤维、网状纤维所占面积显著缩小^[10-11]结果亦证实银杏叶提取物可抑制肝星状细胞表达TGF- β_1 、CTGF、I型胶原、III型胶原, 并抑制肝星状细胞的增殖^[12-13]。

作为反应细胞外基质成分的血清纤维化指标PCIII, HA, LN, CIV在反应肝纤维化方面的意义已得到广大学者的认同^[14-15]。本研究发现Gbe761可明显降低慢性乙型肝炎患者血清中PCIII, CIV, HA, LN的水平, 与对照组相比有明显的差异; 其中透明质酸(HA)是一种氨基多糖, 由肝间质细胞合成, 其与肝窦内皮细胞上的受体相结合, 被其中的透明质酸酶降解代谢。血清HA水平与肝脏微循环障碍程度、肝窦内皮细胞(SEC)损伤、肝窦毛细血管化均呈显著正相关^[21]。Ueno *et al*^[22]研究证实, 血清HA水平可反映肝窦毛细血管化^[22]。银杏叶治疗组治疗后患者病理组织学得到了明显的改善, 炎症计分及纤维化计分均明显减轻, 胶原纤维、网织纤维明显减少, 肝窦腔通畅, 纤维化程度明显减轻。该结果进一步客观地证实银杏叶提取物可有效减轻肝纤维化, 与我们既往动物实验结果相符^[1,17]。

银杏叶提取物改善肝脏微循环、减轻肝纤维化, 可能通过以下机制实现: (1) 阻止内皮素(ET)的病理性增加。ET是目前已知的缩血管活性最强的多肽类物质^[18], 文献报道血浆及肝组织ET-1水平升高与肝硬化及门静脉高压的形成有关^[18-19]。ET-1增加HSC上 α -肌动蛋白的表达, 可介导激活的HSC向收缩型HSC转化, 促进细胞外基质分泌, 加剧肝纤维化^[20]。我们既往动物试验研究发现, 银杏叶提取物可明显降低肝组织中ET-1的含量^[17], 我们发现, 慢性乙型肝炎患者银杏叶治疗组治疗后血清中ET-1水平明显降低, 提示银杏叶提取物可能通过降低ET-1水平, 从而减轻肝纤维化; (2) 拮抗血小板活化因子。血小板活化因子(platelet activating factor, PAF)是迄今为止发现的一种最强活性的脂类介质, 活化和增殖的星状细胞是肝纤维化及门脉高压形成的主要效应细胞^[22-23,29]。银杏叶制剂是很强的PAF受体拮抗剂。应用EGb761治疗后慢乙肝患者血清中PAF的水平明显下降, 与对照组相比有显著性差异, 说明EGb761可以通过降低PAF水平, 抑制HSC活化减少释放ECM, 中和HSC的收缩, 改善肝脏微循环, 从而有具有抗纤维化作用; (3) 降低TGF- β_1 水平。TGF- β_1 与肝纤维化的发生机制有密切的关系, 是已知最强的肝纤维化促进因子之一, 可以显著促进胶原的合成^[24]。De Bleser *et al*^[25]研究发现, 肝纤维化时, TGF- β_1 在肝星状细胞和肝窦内皮细胞中选择性表达增加。该结果提示不仅HSC在肝纤维化发生中起了重要作用, 而且肝窦内皮细胞也有重要的作用。我们通过细胞实验证实银

杏叶提取物可抑制肝星状细胞TGF- β_1 ^[26]; 动物实验发现, 银杏叶提取物可下调CCL₄大鼠肝组织中TGF β_1 mRNA表达并抑制胶原沉积^[1]; 而血清中TGF- β_1 能够作为肝纤维化独立因子用于临床早期肝纤维化的诊断^[27-30]。我们观察慢性乙型肝炎患者在EGb761治疗后, 患者血清TGF- β_1 水平下降($P < 0.05$), 提示银杏叶提取物能通过降低TGF- β_1 水平抑制HSC活化分泌ECM发挥抗肝纤维化, 可能不仅作用于肝星状细胞, 对肝窦内皮细胞可能也发挥了一定保护作用。

4 参考文献

- 1 张春清, 朱菊人, 石恒美, 吕晓霞. 银杏叶提取物对大鼠肝组织TGF β_1 mRNA表达及胶原沉积的影响. 中西医结合肝病杂志 2001; 11: 284-286
- 2 胡伟, 时昭红, 马庭芳, 于皆平. 银杏叶提取物抗大鼠肝纤维化的作用. 世界华人消化杂志 2004; 12: 886-891
- 3 He SX, Luo JY, Wang YP, Wang YL, Fu H, Xu JL, Zhao G, Liu EQ. Effects of extract from Ginkgo biloba on carbon tetrachloride-induced liver injury in rats. *World J Gastroenterol* 2006; 12: 3924-3928
- 4 Sener G, Kabasakal L, Yuksel M, Gedik N, Alican Y. Hepatic fibrosis in biliary-obstructed rats is prevented by Ginkgo biloba treatment. *World J Gastroenterol* 2005; 11: 5444-5449
- 5 中华医学会传染病与寄生虫病学分会、肝病学分会. 病毒性肝炎防治方案. 中华传染病杂志 2001; 19: 56-62
- 6 Bissell DM, Friedman SL, Maher JJ, Roll FJ. Connective tissue biology and hepatic fibrosis: report of a conference. *Hepatology* 1990; 11: 488-498
- 7 Schuppan D. Structure of the extracellular matrix in normal and fibrotic liver: collagens and glycoproteins. *Semin Liver Dis* 1990; 10: 1-10
- 8 潘宇政. 银杏黄酮对人体免疫机能的影响. 广西医科大学学报 1998; 15: 27-28
- 9 何美霞, 刘方洲, 赵一, 牛志英. 银杏果袋泡茶抗自由基及改善微循环作用的实验研究. 中国中医药科技 1997; 4: 91-92
- 10 时昭红, 张介盾, 胡伟, 于皆平, 薛莎, 罗燕军. 银杏叶提取物对实验性大鼠肝纤维化的逆转作用. 中国中西医结合消化杂志 2005; 13: 148-151
- 11 罗燕军, 于皆平, 罗和生, 刘诗权, 涂希平. 银杏叶提取物对四氯化碳诱发大鼠肝纤维化的预防作用. 中华消化杂志 2004; 24: 307-308
- 12 主余华, 张春清, 石军, 任万华, 马艳丽. 银杏叶提取物对大鼠肝星状细胞细胞因子和胶原合成及细胞增殖的影响. 实用肝脏病杂志 2006; 9: 129-131
- 13 Zhang C, Zhu Y, Wan J, Xu H, Shi H, Lu X. Effects of Ginkgo biloba extract on cell proliferation, cytokines and extracellular matrix of hepatic stellate cells. *Liver Int* 2006; 26: 1283-1290
- 14 蔡卫民, 郑敏, 翁红雷, 刘荣华. 慢性肝病患者血清纤维化指标的检测及意义. 中华内科杂志 2001; 40: 448-451
- 15 李兵顺, 王继, 刘金星, 孙述强, 魏梅新, 刘晓梅, 王麟士. 联合检测PCIII、HA、LN 对肝纤维化的诊断价值. 中华传染病杂志 1998; 16: 85-87
- 16 Reichen J, Gerbes AL, Steiner MJ, Sagesser H, Clozel M. The effect of endothelin and its antagonist Bosentan on hemodynamics and microvascular

同行评价

本文研究了EGb761对慢乙肝患者肝纤维化的影响, 内容充实, 结果可靠, 有一定学术和实际应用价值。

- exchange in cirrhotic rat liver. *J Hepatol* 1998; 28: 1020-1030
- 17 Zhang C, Zu J, Shi H, Liu J, Qin C. The effect of Ginkgo biloba extract (EGb 761) on hepatic sinusoidal endothelial cells and hepatic microcirculation in CCl₄ rats. *Am J Chin Med* 2004; 32: 21-31
- 18 Reichen J, Gerbes AL, Steiner MJ, Sagesser H, Clozel M. The effect of endothelin and its antagonist Bosentan on hemodynamics and microvascular exchange in cirrhotic rat liver. *J Hepatol* 1998; 28: 1020-1030
- 19 Hori N, Wiest R, Groszmann RJ. Enhanced release of nitric oxide in response to changes in flow and shear stress in the superior mesenteric arteries of portal hypertensive rats. *Hepatology* 1998; 28: 1467-1473
- 20 韩德五, 赵龙凤. 肠源性内毒素血症在肝炎慢性化中的作用. *基础医学与临床* 1999; 19: 2-7
- 21 郝菁华, 石军, 任万华, 韩国庆, 朱菊人, 王万忠, 王书运, 谢英渤. 血清透明质酸水平与肝脏微循环状况的关系. *临床肝胆病杂志* 2002: 35-37
- 22 Ueno T, Inuzuka S, Torimura T, Tamaki S, Koh H, Kin M, Minetoma T, Kimura Y, Ohira H, Sata M. Serum hyaluronate reflects hepatic sinusoidal capillarization. *Gastroenterology* 1993; 105: 475-481
- 23 Yang Y, Nemoto EM, Harvey SA, Subbotin VM, Gandhi CR. Increased hepatic platelet activating factor (PAF) and PAF receptors in carbon tetrachloride induced liver cirrhosis. *Gut* 2004; 53: 877-883
- 24 Gressner AM, Weiskirchen R, Breitkopf K, Dooley S. Roles of TGF-beta in hepatic fibrosis. *Front Biosci* 2002; 7: d793-d807
- 25 De Bleser PJ, Niki T, Rogiers V, Geerts A. Transforming growth factor-beta gene expression in normal and fibrotic rat liver. *J Hepatol* 1997; 26: 886-893
- 26 张春清, 主余华, 任万华, 许洪伟, 秦成勇, 吕晓霞. 银杏叶提取物对肝星状细胞TGF-β1, CTGF及细胞外基质表达的影响. *中国新药与临床杂志* 2006; 25: 184-188
- 27 孙樱, 宣世英, 辛永宁, 吕维红, 初蕾蕾, 李宁, 张健, 张梅. 慢性乙型肝炎患者血清TGF-β1与肝组织纤维化及肝功能相关性的研究. *中华肝脏病杂志* 2002; 10: 221-222
- 28 林羨屏, 王小众. 肝纤维化相关因子及其作用. *世界华人消化杂志* 2006; 14: 1037-1043
- 29 Mathonnet M, Descottes B, Valleix D, Truffinet V, Labrousse F, Denizot Y. Platelet-activating factor in cirrhotic liver and hepatocellular carcinoma. *World J Gastroenterol* 2006; 12: 2773-2778
- 30 Wu XR, Lv MH, Wang Q, Shi SS, Guo WD. The plasma levels of transforming growth factor beta1 and the protein expressions of alpha-SMA, urokinase plasminogen activator and plasminogen activator inhibitor-1 in liver of patients with different grades of hepatic fibrosis. *Zhonghua Gan Zang Bing Za Zhi* 2004; 12: 400-402

电编 李琪 编辑 王晓瑜

ISSN 1009-3079 CN 14-1260/R 2007年版权归世界胃肠病学杂志社

• 消息 •

世界华人消化杂志关于作者署名的声明

本刊讯 世界华人消化杂志要求所有署名人写清楚自己对文章的贡献. 第一方面是直接参与, 包括: (1) 酝酿和设计实验; (2) 采集数据; (3) 分析/解释数据. 第二方面是文章撰写, 包括: (1) 起草文章; (2) 对文章的知识性内容作批评性审阅. 第三方面是工作支持, 包括: (1) 统计分析; (2) 获取研究经费; (3) 行政、技术或材料支持; (4) 指导; (5) 支持性贡献. 每个人必须在第一至第三方面至少具备一条, 才能成为文章的署名作者. 世界华人消化杂志不设置共同第一作者和共同通信作者. (世界胃肠病学杂志社2007-02-28)