经皮经肝曲张血管栓塞术治疗门体分流性脑病疗效分析

王广川，胡锦华，冯 华，田相国，史永军，张俊勇，张春清
（山东省立医院东院区 消化科，济南 250021）

摘要：目的 探讨经皮经肝 TH 胶栓塞治疗分流性脑病的临床疗效。**方法** 经皮经肝门静脉穿刺插管，治疗 12 例反复发作的肝性脑病患者，将 TH 胶注射到门、体分流道内，使其永久闭塞。术后随访观察疗效。**结果** 成功率 100%（12/12）。术后门体压力梯度由（21.9 ±1.8）mm Hg 升至（26.3 ±3.2）mm Hg，差异有统计学意义（P =0.00）。发热和腹痛是常见的并发症，发生率分别为 50.0%（6/12）和 41.7%（5/12）；16.7%（2/12）患者出现可控制的腹水，未出现肝脏穿刺道出血、异位栓塞等严重并发症，无围手术期死亡病例。患者随访 6 ~ 37 个月，平均随访时间（22.7 ± 9.8）个月。所有患者肝性脑病症状都明显好转。在随访期间有 25.0%（3/12）患者肝性脑病复发，16.7%（2/12）患者出现上消化道出血，原因分别为食管静脉曲张破裂出血和门静脉高压性胃病出血，死亡 2 人（16.7%），死亡原因分别为肝功能衰竭和肝癌。**结论** 经皮经肝曲张血管栓塞术在复发性分流性脑病的治疗中显示出了可靠的疗效和良好的安全性，值得推广研究。

关键词：肝性脑病；栓塞，治疗性；门体分流术，外科
中图分类号：R575.2 **文献标志码：**A **文章编号：**1001 -5256(2013)05 -0365 -05

Efficacy of percutaneous transhepatic variceal embolization with 2 - Octyl - cyanoacrylate in patients with severe recurrent hepatic encephalopathy

WANG Guangchuan, HU Jinhua, FENG Hua, et al. (Department of Gastroenteroloy, Shandong Provincial Hospital Affiliated to Shandong University, Ji'nan 250021, China)

Abstract: Objective To investigate the efficacy and safety of percutaneous transhepatic variceal embolization (PTVE) performed with 2 - Octyl - cyanoacrylate (2 - OCA) tissue adhesive for treating recurrent hepatic encephalopathy (HE) involving large portosystemic shunts. **Methods** Twelve cirrhotic patients (8 males, 4 females; mean age: 62 years old) with recurrent HE (≥3 episodes/year, despite drug therapy) were treated by PTVE with 2 - OCA. The surgery was performed under local anesthesia with B ultrasound - or X - ray - guided percutaneous needle injection of the adhesive into the hepatic portal vein with balloon dilation to occlude the portosystemic shunts. Preoperative and postoperative clinical and laboratory parameters, including HE episodes, with or without gastrointestinal bleeding, markers of liver and renal function and coagulation indicators, were recorded. Significance of surgery - induced change in portal vein pressure was assessed by paired t - test. **Results** The PTVE was performed successfully in all 12 patients. The average injected volume of 2 - OCA was 8.6 ml (range: 4 - 16 ml). The most frequent postoperative complications were pyrexia (6/12, 50.0%) and abdominal pain (5/12, 41.7%). The mean follow - up period was 22.7 ±9.8 months (range: 6 - 37 months). During the follow - up period, two patients (16.7%) developed transient ascites and two (16.7%) patients developed upper gastrointestinal bleeding (due to esophageal varices and portal hypertensive gastropathy, respectively). In addition, three patients (25.0%) experienced HE recurrence (at postoperative months 16, 19, and 30, respectively). Two patients (16.7%) died, one from progression of hepatic failure and the other from liver cancer. In general, the PTVE procedure significantly increased the portal pressure (preoperative: (21.9 ±1.8) mm Hg vs. postoperative: (26.3 ±3.2) mm Hg; P = 0.00). **Conclusion** PTVE with 2 - OCA is an effective and safe procedure for managing recurrent HE with large portosystemic shunts.

Key words: hepatic encephalopathy; embolization, therapeutic; portosystemic shunt, surgical

肝性脑病是肝硬化常见的并发症，是导致肝硬化死亡的主要原因之一，并且严重的影响了肝硬化患者的生活质量[1]。门体分流性脑病是由于门静脉系统与体静脉系统之间存在分流道，使肠道毒性物质未被肝脏解毒而经侧枝进入体循环，从而导致脑功能紊

收稿日期：2012 - 12 - 13 **修回日期：**2013 - 01 - 05
基金项目：山东省科技攻关基金资助项目（2010G0020241）
作者简介：王广川（1985 - ），男，医师，硕士，主要从事肝硬化、肝癌、布 - 加氏综合征、胆道梗阻等肝胆系统疾病的内科治疗及介入治疗研究。
通信作者：张春清，电子信箱：zhchqing@ medmail. com. cn。

万方数据

乱。药物治疗效果不佳,经常复发,且需长期服药,影响生活质量。报道显示,外科手术结扎门体分流道对控制反复发作的分流性脑病有效,但是创伤大,手术病死率较高[2]。随着介入放射技术的发展,有文献报道 BRTO(balloon - occluded retrograde transvenous obliteration)技术用于栓塞门 - 体静脉异常分流道治疗分流性脑病,有较好的疗效[3-7],但由于其仅适用于有胃肾分流或脾肾分流的患者,且对分流道迂曲、插管困难的患者难以成功。近年来,我们在经皮经肝曲张血管栓塞术(percutaneous transhepatic variceal embolization,PTVE)用于食管和胃底静脉曲张出血的治疗取得良好疗效的基础上[8-10],将 PTVE 用于治疗反复发作的分流性脑病,已取得了初步成效,现报道如下。

1 对象与方法

1.1 *研究对象* 2009 年 12 月至 2012 年 5 月于山东省立医院消化内科因肝性脑病反复发作的住院患者 12 例,男 8 例,女 4 例,年龄 46 ~ 79 岁,平均 62 岁。纳入标准:(1)在肝硬化基础上,反复发作的肝性脑病,至少 3 次/年;(2)有影像学资料证明存在中、重度食管静脉曲张及门 - 体分流道;(3)药物治疗效果不佳,肝性脑病仍反复发作。不符合上述标准的患者被排除。其中乙型肝炎肝硬化 8 人,酒精性肝硬化 1 人,乙型肝炎合并酒精性肝硬化 2 人,原发性胆汁性肝硬化 1 人。其中 2 人曾合并上消化道出血病史,1 人合并腹水,1 人合并肝癌。肝功能 Child 分级:A 级 3 例,B 级 6 例,C 级 3 例。肝性脑病Ⅰ期 1 人,Ⅱ期 6 人,Ⅲ期 4 人,Ⅳ期 1 人。肝性脑病分期:Ⅰ期:轻度的认知减弱,连续计算能力下降,双手可见细震颤;Ⅱ期:出现性格及行为异常、嗜睡、定向力障碍、意识模糊,扑翼样震颤阳性,腱反射亢进,踝阵挛阳性。Ⅲ期(昏睡期):躁狂、昏睡、进而昏迷,对刺激尚有反应。Ⅳ期(昏迷期):进入深昏迷,对刺激无反应,腱反射消失。所有患者均经乳果糖、门冬氨酸鸟氨酸、支链氨基酸保守治疗,并祛除诱因,改善一般状况,待意识状态好转,能配合治疗后再行 PTVE 治疗。术前经医院伦理委员会批准,患者均知情同意。

1.2 *方法*

1.2.1 *术前准备* 所有病例术前均行强化 CT 并门静脉成像(图 1a),明确是否存在胃肾分流、脾肾分流或其他分流道类型,并行彩色 B 超检查,观察门静脉是否通畅并确定穿刺经路。术前行胃镜明确有无食管胃底静脉曲张。门静脉穿刺器械为含 22G Chiba 针的穿刺套装(美国 COOK 公司)。栓塞剂采用纤毛钢圈(美国 COOK 公司)及 TH 胶。TH 胶为含显影剂的 a - 氰基丙烯酸酯,由广州白云医用胶公司提供。术前禁食 8 h,签署知情同意书。

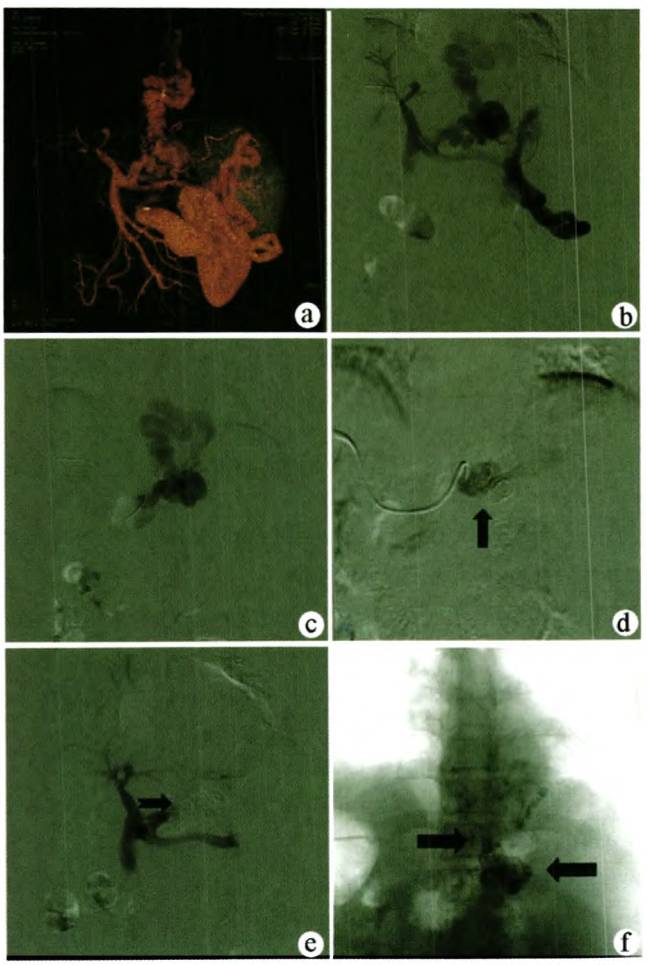

图 1 病例 1 a:术前 CT 门静脉成像显示胃冠状静脉 - 膈上静脉分流及脾肾分流两条分流通道;b:经皮经肝穿刺行直接门静脉造影,证实患者存在上述两条分流道;c:导管选择胃冠状静脉,造影见曲张血管内血流速度快;d:先给予纤毛钢圈(箭头)减慢血流,再给予 TH 胶注射;e:再次行直接门静脉造影,显示 TH 胶沉积良好(箭头),分流道内血流消失,脾肾分流给予保留;f:TH 胶在分流道内沉积良好,永久栓塞分流道

1.2.2 *经皮经肝食管胃静脉曲张栓塞术* 手术在局麻下进行,在 B 超或 X 线定位下,选择穿刺点,局麻后,在 B 超或 X 线引导下采用 22G Chiba 针经皮经肝直接穿刺门静脉,造影证实后置 5F 血管鞘(日本 Terumo 公司)。将导管插入至门静脉,行直接门静脉造影,并测得直接门静脉压力。根据造影结果,了解患者分流道类型,若患者同时存在两种分流道,则优先栓塞形成食管或胃底静脉曲张的分流道(如胃肾分

万方数据

流、食管－膈上静脉分流)。导管选择分流道供血血管,先推注造影剂测试血流速度,如造影剂能在分流道内滞留5 s以上,则可以直接注射TH胶,如血流速度较快,可采取以下两种方式减慢血流速度:(1)先放置纤毛钢圈(图1);(2)若脾肾分流或胃肾分流粗大,血流速度快,可经股静脉在肾静脉入口放置球囊导管,阻塞肾静脉,减缓胃肾/脾肾分流血流。然后再行TH胶注射(图2)。栓塞完成后,再次行门静脉造影了解分流道消失的情况。然后复测门静脉压力。

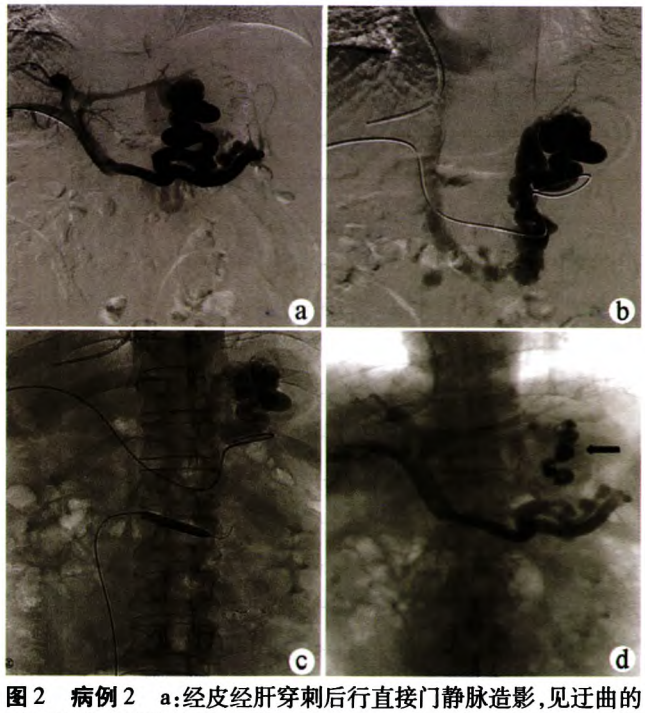

图2 病例2 a:经皮经肝穿刺后行直接门静脉造影,见迂曲的胃后静脉自脾静脉发出,供应胃底静脉曲张团,并形成粗大的胃肾分流;b:导管选择胃后静脉,再次造影见胃肾分流粗大,血流速度快;c:经股静脉途径置入球囊导管至左肾静脉,阻断肾静脉血流,胃肾分流内的血流减慢,给予TH胶注射;d:再次造影见TH胶在胃底曲张静脉内沉积密实(见箭头),胃肾分流消失

1.2.3 *术后处理* 栓塞完毕后,明胶海棉条或纤毛钢圈封闭肝实质穿刺道,预防穿刺道出血。24 h后给予低分子肝素5000单位皮下注射5～7 d,预防门静脉血栓形成。如有疼痛,酌情镇痛处理。所有患者术后给予乳果糖、支链氨基酸、门冬氨酸鸟氨酸治疗,出院后长期服用乳果糖。

1.2.4 *随访* 术后立即记录患者分流道类型以及术前、术后直接门静脉压力的变化。术后1、3个月观察并记录并发症的情况,以后每3～6个月复查,详细询问有无肝性脑病发作,有无消化道出血,并复查肝功能、肾功能、凝血指标。术后每年复查上腹部CT了解分流道栓塞情况及有无再通。随访终点:死亡、肝性脑病复发或加重、失访。

1.2.5 *统计学处理* 应用SPSS15.0软件进行统计学分析。计量资料以均数±标准差($\bar{x} \pm s$)表示,术前术后门静脉压力的比较采用配对t检验。认为$P < 0.05$时差异有统计学意义。

2 结果

2.1 *技术成功率* 12位患者全部穿刺及栓塞成功,成功率100%(12/12)。所有病例造影均可清楚显示门静脉、脾静脉及分流血管,分流血管包括单纯胃肾分流9例,单纯脾肾分流2例,胃底－膈上静脉分流合并脾肾分流1例。对于上述合并两条分流道的患者,优先处理容易引起食管胃底静脉曲张的分流道,如胃肾分流等,对于单纯存在一条分流道的患者直接行分流道闭塞。3例患者直接行TH胶注射,5例患者因血流速度较快,先应用纤毛钢圈减慢血流速度,再行TH胶注射,4例患者联合左肾静脉球囊闭塞减慢血流后再行TH胶注射。所有病例平均应用TH胶8.6 ml(4～16 ml)。术后门体压力梯度由(21.9±1.8)mm Hg升至(26.3±3.2)mm Hg($P=0.00$)。

发热和腹痛是该治疗常见的并发症,术后6例患者出现腹痛,经对症处理后好转;5例患者出现发热、白细胞升高,给予水化、抗生素治疗后好转;2例患者出现腹水,给予补充白蛋白及利尿治疗后好转。本组未出现难治的顽固性腹水,未出现肝脏穿刺道出血等严重并发症,无围手术期死亡病例(表1)。

表1 患者术中情况及术后短期并发症

编号	分流道类型	联合肾静脉球囊闭塞	TH胶(ml)	门静脉压力(mm Hg)		并发症
				术前	术后	
1	GRS	－	7	20	24	发热,腹水
2	GRS	＋	10	23	24	发热,腹痛
3	GRS	－	4	25	28	腹痛
4	GRS	＋	16	24	30	腹水
5	GAS＋SRS	－	10	22	24	发热
6	SRS	－	9	20	24	腹痛
7	GRS	－	12	22	34	－
8	GRS	＋	8	24	28	发热,腹痛
9	SRS	－	6	21	25	－
10	GRS	－	7	22	25	腹痛
11	GRS	＋	9	21	27	发热
12	GRS	－	6	19	23	腹痛

注:GRS＝胃肾分流(gastro－renal shunt);SRS＝脾肾分流(spleno－renal shunt);GAS＝胃冠状静脉－膈上静脉分流(gastro－ azygos shunt)

万方数据

2.2 随访结果 患者随访6~37个月,平均随访时间(22.7±9.8)个月。所有患者肝性脑病症状都明显好转。在随访期间有3位患者(25%)肝性脑病复发,分别在第16、19、30个月,但均为Ⅱ级及以下的肝性脑病,经过药物治疗后均能够控制。随访期间,2例患者(16.7%)出现上消化道出血,均行胃镜明确了出血原因,其中1例出现在术后2个月时,原因为食管静脉曲张破裂出血,给予内镜下食管曲张静脉套扎治疗后好转,另1例在术后19个月时出现,原因为门脉高压性胃病出血。术后随访肝功能,显示患者肝功能分级均有不同程度的好转。随访期间有2人死亡,死亡原因分别为肝功能衰竭和肝癌(表2)。

表2 随访结果

编号	随访时间(月)	HE复发(月)	上消化道出血	结果
1	18	无	无	存活
2	26	无	19个月(PG)	存活
3	29	16月	无	存活
4	11	无	无	存活
5	6	无	无	存活
6	36	无	2个月(EV)	存活
7	37	无	无	存活
8	22	19月	无	存活
9	17	无	无	死亡(肝功能衰竭)
10	31	30月	无	存活
11	14	无	无	死亡(肝癌)
12	25	无	无	存活

注:PG=门脉高压性胃病(portal hypertensive gastropathy);EV=食管静脉曲张(esophageal varices)

3 讨论

肝性脑病是严重肝病引起的、以代谢紊乱为基础的中枢神经系统功能失调的综合病征,主要发生在肝功能衰竭和/或存在门静脉-体静脉分流的患者。严重的肝性脑病严重地影响患者的生存质量,因此其诊断和治疗非常重要[11-12]。目前认为,其主要的发病原因是肝病时肠道来源的有神经毒性的物质未经肝脏的充分代谢,直接流入体循环,引起了神经系统异常。门-体静脉分流在反复发作的难治性肝性脑病的发病中其到了非常重要的作用。因此,封闭门-体静脉分流道可以增加门静脉血流灌注,增加肝脏对肠毒素的代谢,对药物治疗效果不佳的反复发作的分流性脑病可起到积极的作用。有报道显示,外科手术结扎门体分流道对控制反复发作的分流性脑病有效,但是其创伤大,手术病死率较高[2]。近年来,介入放射技术的发展迅速,国外尤其是日本,已经有多宗研究用介入治疗技术封闭分流道,治疗分流性脑病,并取得了安全、可靠的疗效[3-7,11],但治疗的方法多采取BRTO途径。

BRTO最早用于肝硬化食管胃底静脉曲张破裂出血的治疗[13]。近年来由于其微创、安全的特点,开始在日本广泛应用于分流性脑病的治疗[6,14]。其操作基于门静脉与肾静脉之间形成的大的自发分流道(如胃肾分流或脾肾分流),经肾静脉寻找到该分流道,并选用合适大小的球囊导管闭塞血管,经球囊导管内注射硬化剂,以达到闭塞分流道的目的,已取得了可靠的疗效。作为"逆行"栓塞的方式,其操作建立在合适的门、体分流道的基础上,但是部分患者没有脾肾分流或胃肾分流,或者虽存在,但血管迂曲、角度较大难以选择,这时BRTO难以成功。因此作者采用PTVE的方式,经门静脉直接穿刺寻找分流道,行"顺行"栓塞,就避免了上述问题,提高了手术成功率。

PTVE用于食管胃底静脉曲张的治疗多年,取得了可靠的疗效,早期单纯用钢圈栓塞复发率高,经我院改良后,采用TH胶栓塞,实现了曲张静脉及其供血血管的完全栓塞。TH胶为含显影剂的α-氰基丙烯酸正辛酯,TH胶注入血管内,血液5~6 s即可固化,形成血栓,而后与组织镶嵌在一起,达到永久性闭塞管腔的目的[8-9]。与BRTO相比,对一些难以操作的病例,更易成功。据报道BRTO需注入大量的硬化剂,易引起血红蛋白尿,并由此引起肾功能损害[15],PTVE应用的TH胶是一种组织粘合剂,不存在上述问题,本组无1例发生血红蛋白尿。

本组操作成功率100%,并且患者肝性脑病症状均得到了明显的缓解,显示PTVE是一种有效的治疗方法。分流道经栓塞以后,门静脉血流增加,引起肝脏灌注增加,增强了肝脏的合成、解毒功能[16]。这对分流性脑病的治疗起到的主要的作用,同时改善患者的肝功能。但是术后门静脉压力升高,可能会加重食管胃底静脉曲张、腹水、脾肿大、胆囊水肿等[17]。本组患者有2例在随访期间出现上消化道出血,其中1例为食管静脉曲张,另1例为门静脉高压性胃病。因此认为对于术前存在食管胃底静脉曲张的患者,应尽量同时行食管胃底曲张静脉栓塞,预防曲张静脉破裂出血。本组1例患者存在一条极为迂曲的脾肾分流

万方数据

道,合并胃冠状静脉-膈上静脉分流道,合并食管胃底静脉曲张,我们成功为该患者行胃冠状静脉-膈上静脉分流道的栓塞,保留了脾肾分流,术后肝性脑病缓解良好,术后随访6个月,未再出现肝性脑病,同时又减轻了食管胃底静脉曲张,减少了出血的几率,避免了BRTO在这方面的局限性。

本组患者无1例发生TH胶异位栓塞。由于我们对血流速度较快的分流道内先给予纤毛钢圈栓塞,减慢血流速度,使TH胶有足够时间在血管内凝聚、沉积。若分流道较大,血流速度很快,则经股静脉插管在肾静脉放置球囊导管,减慢血流速度。采取上述方法后TH胶不易出现远处漂流和异位栓塞。

综上所述,PTVE在复发性分流性脑病的治疗中显示出了可靠的疗效和良好的安全性,并且可以同时处理食管胃底静脉曲张,减少了分流道闭塞后加重食管胃底静脉曲张的顾虑,值得推广研究。

参考文献:

[1] Riggio O, Ridola L, Pasquale C. Hepatic encephalopathy therapy: An overview[J]. World J Gastrointest Pharmacol Ther, 2010, 1(2): 54-63.

[2] Hanna SS, Smith RS, Henderson JM, et al. Reversal of hepatic encephalopathy after occlusion of total portasystemic shunts[J]. Am J Surg, 1981, 142(2): 285-289.

[3] Sakurabayashi S, Sezai S, Yamamoto Y, et al. Embolization of portal-systemic shunts in cirrhotic patients with chronic recurrent hepatic encephalopathy[J]. Cardiovasc Intervent Radiol, 1997, 20(2): 120-124.

[4] Uflacker R, de O Silva A, d'Albuquerque L, et al. Chronic portosystemic encephalopathy: embolization of portosystemic shunts[J]. Radiology, 1987, 165(3): 721-725.

[5] Kawanaka H, Ohta M, Hashizume M, et al. Portosystemic encephalopathy treated with balloon-occluded retrograde transvenous obliteration[J]. Am J Gastroenterol, 1995, 90(3): 508.

[6] Mukund A, Rajesh S, Arora A, et al. Efficacy of balloon-occluded retrograde transvenous obliteration of large spontaneous lienorenal shunt in patients with severe recurrent hepatic encephalopathy with foam sclerotherapy: initial experience[J]. J Vasc Interv Radiol, 2012, 23(9): 1200-1206.

[7] Hiraoka A, Kurose K, Hamada M, et al. Hepatic encephalopathy due to intrahepatic portosystemic venous shunt successfully treated by interventional radiology[J]. Intern Med, 2005, 44(3): 212-216.

[8] Zhang CQ, Liu FL, Liang B, et al. A modified percutaneous transhepatic variceal embolization with 2-octyl cyanoacrylate versus endoscopic ligation in esophageal variceal bleeding management: randomized controlled trial[J]. Dig Dis Sci, 2008, 53(8): 2258-2267.

[9] Zhang CQ, Liu FL, Liang B, et al. A modified percutaneous transhepatic varices embolization with 2-octyl cyanoacrylate in the treatment of bleeding esophageal varices[J]. J Clin Gastroenterol, 2009, 43(5): 463-469.

[10] Tian X, Wang Q, Zhang C, et al. Modified percutaneous transhepatic variceal embolization with 2-octylcyanoacrylate for bleeding gastric varices: long-term follow-up outcomes[J]. AJR Am J Roentgenol, 2011, 197(2): 502-509.

[11] Takashimizu S, Watanabe N, Kojima S, et al. Efficacy of balloon-occluded retrograde transvenous obliteration (B-RTO) performed in a patient with primary biliary cirrhosis with severe recurrent hepatic encephalopathy due to splenorenal shunt[J]. Tokai J Exp Clin Med, 2007, 32(2): 70-74.

[12] Lu DY, Wen B, He F. Clinical efficacy of naloxone in treatment of hepatic encephalopathy[J]. J Clin Exp Med, 2012, 11(9): 703, 705. (in Chinese)
陆德云, 温彪, 何峰. 纳洛酮治病肝性脑病的临床疗效观察[J]. 临床和实验医学杂志, 2012, 11(9): 703, 705.

[13] Akahoshi T, Hashizume M, Tomikawa M, et al. Long-term results of balloon-occluded retrograde transvenous obliteration for gastric variceal bleeding and risky gastric varices: A 10-year experience[J]. J Gastroenterol Hepatol, 2008, 23(11): 1702-1709.

[14] Fukuda T, Hirota S, Sugimura K. Long-term results of balloon-occluded retrograde transvenous obliteration for the treatment of gastric varices and hepatic encephalopathy[J]. J Vasc Interv Radiol, 2001, 12(3): 327-336.

[15] Sabri SS, Swee W, Turba UC, et al. Bleeding gastric varices obliteration with balloon-occluded retrograde transvenous obliteration using sodium tetradecyl sulfate foam[J]. J Vasc Interv Radiol, 2011, 22(3): 309-316.

[16] Miyamoto Y, Oho K, Kumamoto M, et al. Balloon-occluded retrograde transvenous obliteration improves liver function in patients with cirrhosis and portal hypertension[J]. J Gastroenterol Hepatol, 2003, 18(8): 934-942.

[17] Sugimori K, Morimoto M, Shirato K, et al. Retrograde transvenous obliteration of gastric varices associated with large collateral veins or a large gastrorenal shunt[J]. J Vasc Interv Radiol, 2005, 16(1): 113-118.

(本文编辑: 王 莹)

万方数据